

# PI-RADS-Klassifikation: Strukturiertes Befundungsschema für die MRT der Prostata

## PI-RADS Classification: Structured Reporting for MRI of the Prostate

### Autoren

M. Röhke<sup>1</sup>, D. Blondin<sup>2</sup>, H.-P. Schlemmer<sup>1</sup>, T. Franiel<sup>3</sup>

### Institute

<sup>1</sup> Abteilung für Radiologie, Deutsches Krebsforschungszentrum (DKFZ), Heidelberg

<sup>2</sup> Institut für Diagnostische und Interventionelle Radiologie, Universitätsklinikum Düsseldorf, Med. Fakultät der HHU

<sup>3</sup> Institut für Radiologie, Campus Charité Mitte, Universitätsmedizin Berlin

### Key words

- prostate
- MR imaging
- MR diffusion/perfusion
- MR spectroscopy

**eingereicht** 11.5.2012  
**akzeptiert** 12.10.2012

### Bibliografie

**DOI** <http://dx.doi.org/10.1055/s-0032-1330270>  
Online-Publikation: 12.2.2013  
Fortschr Röntgenstr 2013; 185: 253–261 © Georg Thieme Verlag KG Stuttgart · New York · ISSN 1438-9029

### Korrespondenzadresse

**Dr. Matthias Röhke**  
Abteilung für Radiologie,  
Deutsches  
Krebsforschungszentrum  
(DKFZ)  
Im Neuenheimer Feld 280  
69120 Heidelberg  
Tel.: ++ 49/62 21/42 25 20  
Fax: ++ 49/62 21/42 25 57  
[m.roethke@dkfz.de](mailto:m.roethke@dkfz.de)

### Zusammenfassung



**Ziel:** Konkretisierung der ESUR-Leitlinien zur standardisierten Befundung der multiparametrischen MRT zur Detektion des Prostatakarzinoms und Vorstellung eines grafischen Befundschemas zur Vereinfachung der Befundübermittlung an den Urologen.

**Material und Methoden:** Kürzlich wurde von der ESUR ein strukturiertes Befundungsschema für die multiparametrische MRT der Prostata beschrieben (PI-RADS). Hierbei wurden die Ausprägungen der einzelnen Methoden, bestehend aus der T2-gewichteten, der diffusionsgewichteten, der dynamischen kontrastmittelgestützten MRT und MR-Spektroskopie auf einer Likert-Skala von 1–5 angegeben. Die Grundlagen der technischen Durchführung unter Berücksichtigung der Gegebenheiten des deutschsprachigen Raumes wurden im Konsensus ermittelt sowie repräsentative Bildbeispiele auf Grundlage von Untersuchungen der 3 Institute im Konsensverfahren ausgewählt. Scoring-Intervalle für einen aggregierten PI-RADS-Score wurden ebenfalls im Konsensus festgelegt.

**Ergebnisse:** Die multiparametrischen Methoden wurden hinsichtlich Durchführung und aktuellem Stellenwert kritisch erörtert. Ebenso wurden die beschriebenen Kriterien der einzelnen multiparametrischen Ausprägungen der PI-RADS-Klassifikation anhand einer schematischen Übersicht konkretisiert. Für die klinische Arbeit wird empfohlen, anhand der erstellten Scoringtabelle ab einem PI-RADS-Score von 4 ( $\geq 10$  Punkte bei Vorliegen von 3 Methoden und  $\geq 13$  Punkte bei Vorliegen von 4 Methoden) den Verdacht auf ein Prostatakarzinom zu stellen. Abschließend wurde eine grafische Befundvorlage zur Befundübermittlung erarbeitet.

**Schlussfolgerung:** Die strukturierte Befundung anhand der ESUR-Leitlinie trägt durch Standardisierung und Vereinheitlichung zur Qualitätssicherung eines radiologischen Verfahrens bei und vereinfacht die Befundübermittlung an den Urologen.

### Abstract



**Purpose:** To flesh out the ESUR guidelines for the standardized interpretation of multiparametric magnetic resonance imaging (mMRI) for the detection of prostate cancer and to present a graphic reporting scheme for improved communication of findings to urologists.

**Materials and Methods:** The ESUR has recently published a structured reporting system for mMRI of the prostate (PI-RADS). This system involves the use of 5-point Likert scales for grading the findings obtained with different MRI techniques. The mMRI includes T2-weighted MRI, diffusion-weighted imaging, dynamic contrast-enhanced MRI, and MR spectroscopy. In a first step, the fundamentals of technical implementation were determined by consensus, taking into account in particular the German-speaking community. Then, representative images were selected by consensus on the basis of examinations of the three institutions. In addition, scoring intervals for an aggregated PI-RADS score were determined in consensus.

**Results:** The multiparametric methods were discussed critically with regard to implementation and the current status. Criteria used for grading mMRI findings with the PI-RADS classification were concretized by succinct examples. Using the consensus table for aggregated scoring in a clinical setting, a diagnosis of suspected prostate cancer should be made if the PI-RADS score is 4 or higher ( $\geq 10$  points if 3 techniques are used or  $\geq 13$  points if 4 techniques are used). Finally, a graphic scheme was developed for communicating mMRI prostate findings.

**Conclusion:** Structured reporting according to the ESUR guidelines contributes to quality assurance by standardizing prostate mMRI, and it facilitates the communication of findings to urologists.

## Einleitung

Die MRT der Prostata wird als ergänzendes Verfahren zur Detektion des Prostatakarzinoms zunehmend häufiger angewendet. Dabei steht in Deutschland vor allem die Detektion eines Prostatakarzinoms bei Patienten mit vorhergehender negativer Biopsie und/oder auffälligem oder ansteigendem PSA-Wert im Vordergrund. Das Verfahren der Wahl stellt die multiparametrische MRT dar. Diese besteht aus morphologischen, hochauflösenden T2-gewichteten (T2w-) Sequenzen und den multiparametrischen Methoden der diffusionsgewichteten MRT (DWI), dynamischen kontrastmittelgestützten MRT (DCE-MRT) und Protonen-MR-Spektroskopie (<sup>1</sup>H-MRS) [1, 2]. Für die Durchführung und die standardisierte Befundübermittlung existierten bislang keine einheitlichen Empfehlungen auf Leitlinienniveau. Um die Qualität von Durchführung und Befundung zu steigern, hat eine Expertengruppe der ESUR kürzlich eine Leitlinie zur MRT der Prostata herausgegeben [3]. Neben Empfehlungen zur Indikation und Mindeststandards zu MR-Protokollen wurde ein an die BI-RADS-Klassifikation der Mamma angelehntes, strukturiertes Befundungsschema beschrieben (PI-RADS). Dieses basiert auf einer Likert-Skala und reicht von 1–5. Jedoch fehlen eine Illustration der einzelnen Ausprägungen mit ihren Kriterien sowie eine einheitliche Anleitung zum aggregierten Scoring der einzelnen Teilmodalitäten. Dies macht es insbesondere für in der MRT der Prostata weniger erfahrene Radiologen schwer, die PI-RADS-Klassifikation in der täglichen Routine anzuwenden. Ziel dieser Arbeit ist es deshalb, das PI-RADS-Modell zur Detektion des Prostatakarzinoms anhand von ausgewählten Bildbeispielen zu den jeweiligen Scores zu konkretisieren und um eine Scoringtabelle zu erweitern, die die aggregierten multiparametrischen Scores zu einem Gesamt-PI-RADS-Score entsprechend der Likert-Skala zusammenfasst. Des Weiteren wird ein standardisiertes grafisches Befundschema der Prostata vorgestellt, welches eine präzise Übermittlung des Befunds an den Urologen ermöglicht. Zusätzlich werden die einzelnen multiparametrischen Methoden mit ihren Vor- und Nachteilen beschrieben und kritisch bewertet.

## Material und Methoden

Die Grundlagen der technischen Durchführung unter Berücksichtigung der Gegebenheiten des deutschsprachigen Raumes wurden im Konsensus ermittelt. Die Bildbeispiele wurden auf Grundlage von repräsentativen Bildbefunden der 3 Institute im Konsensverfahren von den Autoren ausgewählt. Die Scoring-Intervalle für den aggregierten PI-RADS-Score wurden ebenfalls im Konsensus festgelegt. Für die Darstellung der einzelnen Bildgebungsaspekte und Wertung in Bezug auf die aktuelle Literatur war jeweils ein Autor zuständig (T2w: M.R., DCE-MRT:T.F., DWI: D.B., MRS: H.S.). Darüber hinaus wurde unter Einbeziehung der 2011 veröffentlichten Konsensarbeit zur MRT der Prostata ein grafisches Befundungsschema entworfen, mit dem die Befunde hinsichtlich Lokalisation und Klassifikation festgehalten werden können [4].

## Durchführung und technische Anforderungen

Entsprechend der interdisziplinären S3-Leitlinie für das Prostatakarzinom sollte die MRT der Prostata an einem Hochfeldgerät mit mindestens 1,5 Tesla (T) mit kombinierter Endorektal-Körper-Phased-Array-Spule zur Gewährleistung eines hohen Signalzu-

Rausch-Verhältnisses im Bereich der Prostata durchgeführt werden [5]. Bei 3T-Geräten und Kombination der konventionellen MRT mit mindestens 2 multiparametrischen Methoden ist eine Endorektalspule für die Detektion und Lokalisation des Prostatakarzinoms unserer Meinung nach nicht zwingend notwendig. Die Gabe von Spasmolytika wie Butylscopolamin zur Reduktion der Darmperistaltik ist nützlich, unserer Meinung nach aber nicht unbedingt erforderlich [6].

## Morphologische T2w-Bildgebung

Die hochauflösenden T2w-Turbo-Spin-Echo(TSE)-Sequenzen stellen die Basis der MR-Bildgebung der Prostata dar. Mittels der T2w-Bildgebung werden morphologische Informationen der Prostata abgebildet. Diagnostisch schwierig ist die unspezifische Darstellung von unterschiedlichen, aber morphologisch ähnlichen Entitäten wie postentzündlichen oder postbiopsischen Narben, atrophischen Veränderungen, Prostatitis, intraepithelialen Neoplasien (PIN) oder posttherapeutischen Veränderungen [3]. Die Detektionswahrscheinlichkeit nimmt mit kleiner werdenden Läsionen ab [7].

Die Transitionalzone weist bei Patienten ab dem mittleren Alter zunehmend knotige Veränderungen der benignen Prostatahyperplasie (BPH) auf, durch die die Detektion des Prostatakarzinoms erschwert wird [8]. Die BPH-Knoten weisen auf den T2w-Bildern je nach Anteil der epithelialen und stromalen Komponente ein unterschiedliches Signalverhalten auf. Die epitheliale Komponente zeigt ein hyperintensens, die stromale ein hypointensens Signalverhalten, wobei Mischungen aus beiderlei Veränderungen vorkommen. Charakteristisch für die BPH-Knoten ist eine Septierung der einzelnen Knoten, welche auf T2w-Bildern als hypointenser Randwall abgegrenzt werden kann [9]. Stärker hypointense Areale sind dabei unspezifisch verdächtig auf ein Prostatakarzinom [10]. Aggressive Prostatakarzinome in der zentralen Drüsenregion weisen durch ihr infiltratives Wachstum eine Überschreitung der septalen Strukturen auf, was als „Kohlestiftzeichen“ bezeichnet wird [8]. Größere Karzinome der zentralen Drüsenregion weisen auch eine raumfordernde Komponente als Malignitätszeichen auf. Aggressive Karzinome tendieren mit ansteigendem Gleason-Grad ( $\geq 7$ ) zu einem hypointenseren Signalverhalten [11].

Mindestens 75% aller Prostatakarzinome sind in der peripheren Zone lokalisiert. Diese stellen sich dort umschrieben und T2w-gewichtet überwiegend deutlich hypointens im Vergleich zum hyperintensens glandulären Gewebe der peripheren Zone dar [12]. Eine sichtbare raumfordernde Komponente oder Kapselüberschreitung ist als sicheres Malignitätszeichen zu werten. Kleinere Karzinome können umschrieben, aber unregelmäßig begrenzt sein und fingerartige Ausläufer haben. Von den karzinomtypischen Veränderungen in der T2w-Bildgebung sind die flächigen, entzündlichen Veränderungen abzugrenzen, die durch chronische Prostatitiden verursacht werden [13]. Diese Veränderungen können von schwach bis stark hypointensens flächigen Veränderungen, die unilateral lokalisiert sein, aber auch die bilaterale Peripherie betreffen können, bestehen. Im narbigen Stadium bestehen sie aus streifigen Veränderungen, die charakteristischerweise dreiecksförmig von der Kapsel nach urethral/apikal zeigen. Seltener als flächige Veränderungen sind bei der granulomatösen Prostatitis fokale hypointense Areale vorhanden, die ein Prostatakarzinom vortäuschen können. Einblutungen nach vorhergehender Biopsie (i. d. R. 3–6 Monate) sind ebenfalls in T2w hypointens, jedoch in T1w hyperintens. Frühere Biopsie-

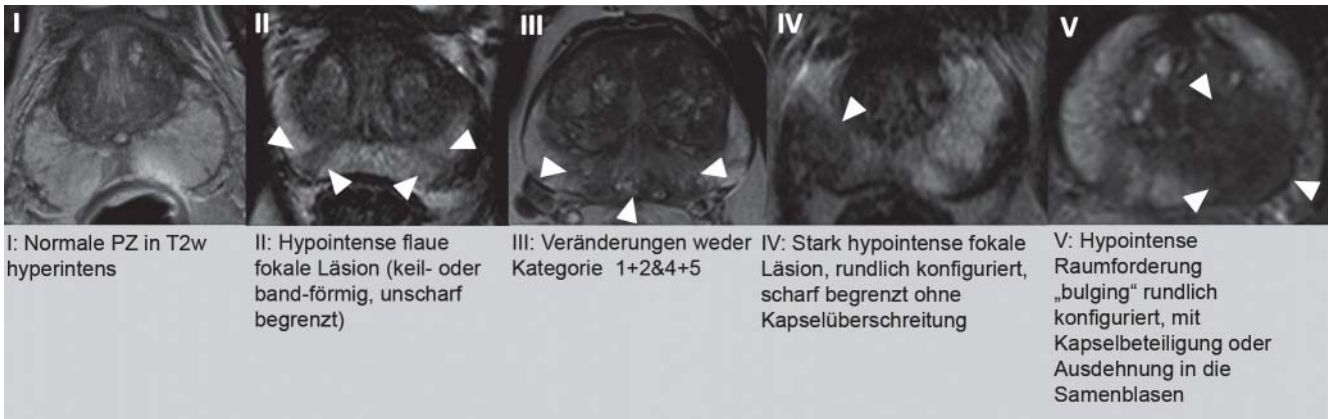


Abb. 1 PI-RADS-Klassifikation für T2w: periphere Drüsenabschnitte.

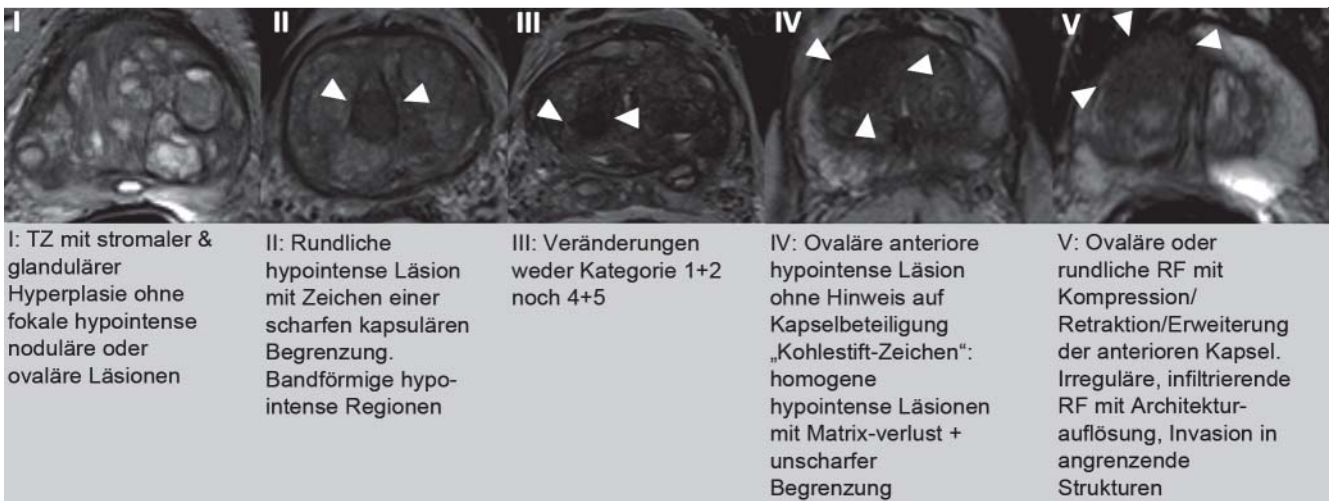


Abb. 2 PI-RADS-Klassifikation für T2w: zentrale Drüsenabschnitte.

areale können später als narbige strangartige T2w-hypointense Veränderungen sichtbar werden. Dem rektoprostatatischen Winkel ist eine besondere Aufmerksamkeit zuzuwenden, da seine Verlegung bzw. Seitendifferenzen auf ein kapselüberschreitendes Karzinom hinweisen [14].

Die T2w-TSE-Sequenz wird in der axialen Ebene akquiriert und um eine sagittale und/oder koronare Sequenz ergänzt. Als Ergänzung zu den T2w-Sequenzen ist eine axiale T1w-Sequenz zu empfehlen, um entzündungs- oder biopsiebedingte intraprostatatische Einblutungen darzustellen und bei größerem Field-of-View (FOV) auch metastasensuskzept vergrößerte parailiakale und lokoregionäre Lymphknoten zu detektieren. Die hochauflösenden T2w-Sequenzen sollten eine Echozeit (TE) von 100–120 und eine hohe Repetitionszeit (TR) von 4000–8000 (je nach Gerät und  $b_0$ -Feldstärke) aufweisen. Parallele Bildgebung kann verwendet werden. Bei 1,5 Tesla sollten eine Mindestschichtdicke von 4 mm (bei 3 Tesla 3 mm) und bei beiden Feldstärken eine In-Plane-Mindestauflösung von mindestens  $0,7 \times 0,7$  mm eingehalten werden.

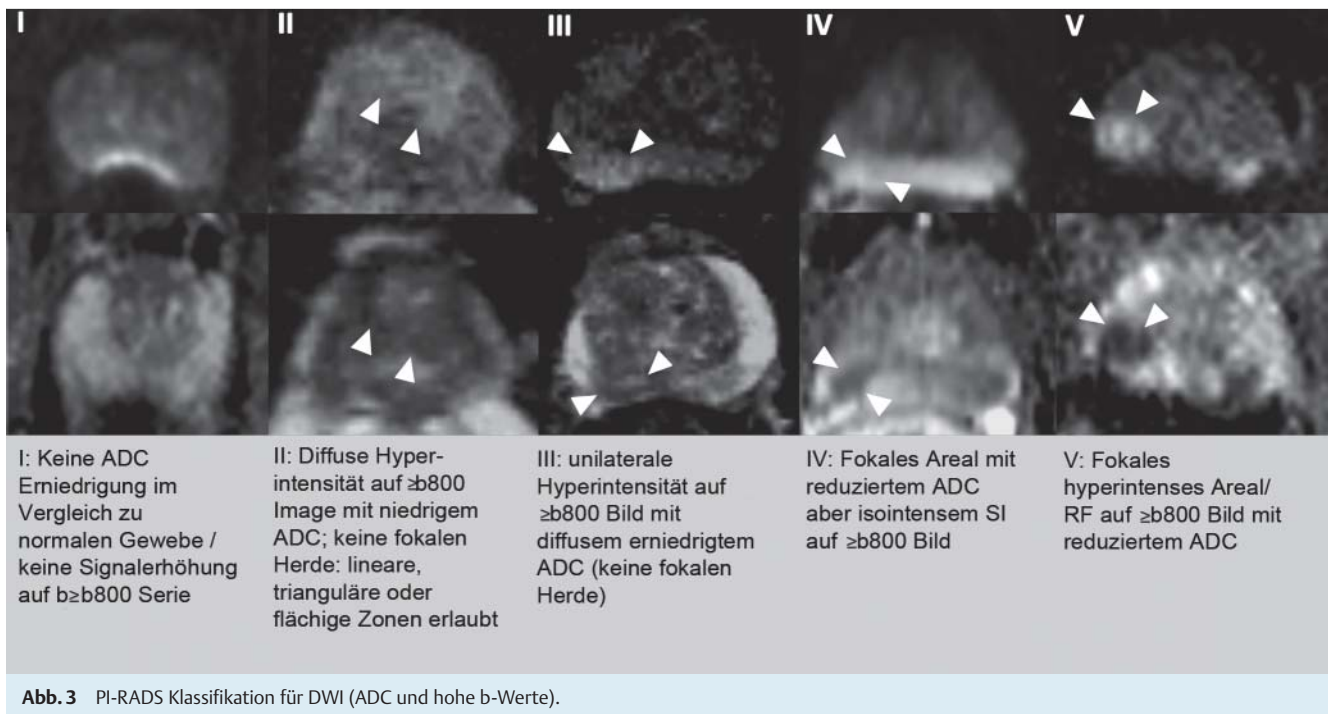
### PI-RADS-Klassifikation T2w-Bildgebung

Da die diagnostische Aussagekraft der T2w-TSE-Sequenzen sich bezüglich der peripheren und der zentralen Drüsenregion unter-

scheidet, werden hierfür 2 getrennte Schemata empfohlen. Pro Läsion werden Punktwerte von 1–5 vergeben. Bei der peripheren Zone gilt es, besonders entzündliche von karzinomsuspekten Läsionen graduiert zu unterscheiden (Abb. 1). Bei den zentralen Drüsenabschnitten wird ebenfalls graduiert die Abweichung von einem eindeutigen benignen BPH-Knoten bewertet (Abb. 2). Zusätzlich sollte das Vorhandensein von Kapselüberschreitung, Samenblaseninfiltration oder Beteiligung des Blasenhalses vermerkt werden [15].

### DWI

Mit der DWI ist es möglich, die Molekularbewegung des freien Wassers in den Zellzwischenräumen darzustellen und zu analysieren. Bedingt durch Zellstrukturen und Membranen ist die Molekularbewegung in Gewebe generell eingeschränkt. Die DWI misst daher die Anisotropie der Bewegung der Wassermoleküle bzw. Protonen innerhalb des Gewebes und drückt sie im „apparent diffusion coefficient“ (ADC) aus. Durch ein intrazelluläres Ödem oder durch eine höhere Zelldichte kommt es zu einer weiteren Reduktion der freien Molekularbewegung, was sich in einer ADC-Absenkung widerspiegelt. Eine höhere Zelldichte besteht z. B. in Tumorgewebe, und so lässt sich auch für das Prostatakarzinom eine Reduktion der ADC-Werte nachvollziehen [16, 17]. In



**Abb. 3** PI-RADS Klassifikation für DWI (ADC und hohe b-Werte).

nahezu allen bisher veröffentlichten Studien erfolgte die Auswertung der ADC monoexponentiell. Zur Prostata existierten bisher nur 2 Publikationen zur biexponentiellen ADC [18, 19]. Der Stellenwert der biexponentiellen Analyse, dem statistischen Modell, DTI oder Kurtosis [20–22] zur Diagnostik des Prostatakarzinoms ist daher zurzeit nicht abschließend zu beurteilen. Im Sinne einer weiten Verbreitung bzw. Anwendung der DWI im Rahmen der multiparametrischen Prostata-MRT sollte die Berechnung und Auswertung der ADC praktikabel, ohne hohen Zeitaufwand und vor allem standardisiert gehalten werden. Mehrere Arbeiten konnten zeigen, dass die monoexponentiell ausgewertete DWI Sensitivität und Spezifität der Detektion des Prostatakarzinoms steigert und die Abgrenzung zur benignen Hyperplasie verbessern kann [2–26]. Die publizierten ADC-Daten sind jedoch inkonsistent. Die variierenden ADC-Ergebnisse sind durch unterschiedliche Feldstärken und in Anzahl und Höhe unterschiedlich gewählter b-Werte begründet [27]. Die zumeist verwendeten oberen b-Werte liegen bei  $b = 500$ ,  $b = 800$  oder  $b = 1000$  s/mm<sup>2</sup>. Gemäß den Richtlinien wird ein oberer Wert von  $b = 800$ – $1000$  s/mm<sup>2</sup> empfohlen, wobei die Autoren einen Wert von 1000 bevorzugen, der jedoch nicht mit allen Gradientensystemen suffiziente Ergebnisse liefert. In einer Studie bei 1,5 T erreichte die Kombination von T2 und DWI mit einem oberen b-Wert von  $b = 2000$  s/mm<sup>2</sup> die höchste diagnostische Genauigkeit in der Detektion eines Prostatakarzinoms bei Verwendung einer Oberflächenspule [28]. Die Verwendung eines oberen b-Wertes von  $2000$  s/mm<sup>2</sup> kann für Untersuchungen bei 3 Tesla derzeit nicht zweifelsfrei empfohlen werden [26], auch wenn eine aktuell publizierte Studie einen Vorteil für  $b = 2000$  bei 3 Tesla nachweisen konnte [29].

Prostatakarzinome sind zumeist ADC abgesenkt und signalreich im hohen b-Wert-Bild der DWI. Darüber hinaus fand sich eine negative Korrelation der ADC-Werte zum Gleason-Score von Karzinomen der peripheren Zone. Ein signifikanter Unterschied zeigte sich bei Tumoren mit einem Gleason-Score von 6 im Vergleich zu denen mit einem Score von 7 oder 8. Zwischen Tumoren

mit einem Gleason-Score von  $\geq 7$  fand sich kein signifikanter Unterschied [30]. Auch andere Autoren konnten eine lineare Reduktion der ADC des Prostatakarzinoms der peripheren Zone mit steigendem Gleason-Score aufzeigen und signifikante Unterschiede zwischen low-grade, intermediate und high-grade PCA aufzeigen [31]. Auch wenn keine ADC-Schwellenwerte einem exakten Gleason-Score entsprechen, so ist die DWI dennoch das wichtigste Werkzeug bei der Detektion der aggressivsten Läsion (Indexläsion).

Die DWI sollte in derselben axialen Ausrichtung wie die T2w mit einer echoplanaren (EPI) Sequenz erfolgen. Die Diffusionsgradienten sollten in 3 orthogonalen Raumrichtungen erfolgen. Minimal sollten 3, optimal 5 b-Werte von 0 bis  $800$ – $1000$  s/mm<sup>2</sup> Anwendung finden. Die Echozeit sollte möglichst kurz gewählt werden (typischerweise  $< 90$  ms). Die Sequenz ist anfällig gegenüber Suszeptibilitätsartefakten, was zu Verzerrungen der DWI-Bilder bei angrenzendem Darmgas führen kann. Die Messung der eingeschränkten Gewebediffusion eines Tumors durch den Einsatz hoher b-Werte verbessert die MR-Diagnostik des Prostatakarzinoms.

### PI-RADS-Klassifikation DWI



Die Auswertung der DWI erfolgt anhand der hohen b-Wert-Bilder ( $b \geq 800$  s/mm<sup>2</sup>) und den korrespondierenden ADC-Parameterbildern (Abb. 3). Ein Punktwert von 1 wird vergeben, wenn keine fokale Signalabsenkung auf den ADC- und keine umschriebene Signalsteigerung auf den DWI-Bildern abgrenzbar ist. Zwei Punkte sollen für diffuse Hyperintensitäten auf dem hohen b-Wert-Bild der DWI mit korrespondierender ADC-Reduktion vergeben werden. Hierzu zählen flächige (z. B. trianguläre oder lineare) Veränderungen, fokale, rundliche Areale bleiben unberücksichtigt. Drei Punkte werden vergeben für eine unilaterale (asymmetrische), diffuse Signalsteigerung auf dem hohen b-Wert-Bild, die in der ADC diffus erniedrigt ist (keine Fokalität).

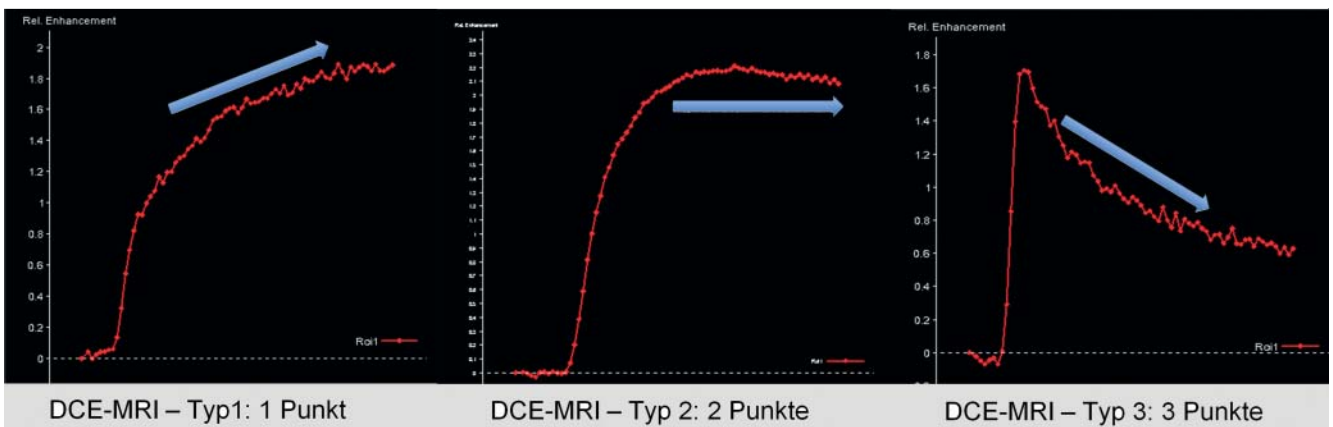


Abb. 4 PI-RADS-Klassifikation DCE-MRT, Teil 1: Kurventypen.

Vier Punkte werden von fokalen Läsionen erreicht, die in der ADC klar reduziert, jedoch isointens auf dem hohen b-Wert-DWI-Bild sind. Fokale ADC-Absenkungen mit korrespondierender fokaler Signalsteigerung in der DWI ( $b \geq 800 \text{ s/mm}^2$ ) sollen mit 5 Punkten bewertet werden.

Von jeder beurteilten Läsion sollte durch ROI-Messung ein ADC-Wert erhoben und im Befund dokumentiert werden. Diese quantitative ADC-Analyse ist abhängig von der Magnetfeldstärke und den gewählten b-Werten, sodass ADC-Grenzwerte mit Vorsicht nur übertragen bzw. angewendet werden sollten [17]. Dennoch ist ein hoher ADC-Wert von  $> 1000 \cdot 10^{-3} \text{ mm}^2/\text{s}$  mit hoher Wahrscheinlichkeit ein entzündliches Areal oder Hyperplasie und ein deutlich reduzierter ADC von  $< 600 \cdot 10^{-3} \text{ mm}^2/\text{s}$  ein Tumor.

## DCE-MRT

Die DCE-MRT ist eine Methode, nicht invasiv die Vaskularisation der Prostata und die Neoangiogenese von Prostatakarzinomen zu untersuchen [32]. Die DCE-MRT misst üblicherweise T1w-Signalintensitäts(SI)-Zeit(t)-Verläufe im Prostatagewebe nach gewichtsadaptierter Gabe eines gadoliniumhaltigen Kontrastmittels (KM) im Bolus mit einer Injektionsrate von 2,5 ml/s und nachfolgender Injektion von 20 ml isotonem NaCl [2, 32]. Hierfür sollten Gradientenecho-Sequenzen in axialer Schichtführung verwendet werden. Die zeitliche Auflösung sollte mindestens 10 s betragen (besser  $\leq 4 \text{ s}$ , um die KM-Passage im Gewebe adäquat verfolgen zu können). Für eine ausreichend gute Beurteilung des SI-t-Verlaufs sollte die Dauer der Sequenz 5 min betragen. Die räumliche Auflösung sollte bei einer Schichtdicke von 3 mm (Distanzfaktor 0,2)  $0,7 \times 0,7 \text{ mm} - 1,0 \times 1,0 \text{ mm}$  betragen. Alternativ können bei 3 Tesla auch isotrope Bildvoxel mit einer Kantenlänge von 1,5 mm und der Möglichkeit zusätzlicher multiplanarer Rekonstruktionen generiert werden. Die gemessenen SI ermöglichen eine qualitative und semiquantitative Auswertung der Daten der DCE-MRT. Die qualitative Auswertung orientiert sich an dem Verlauf der SI-t-Kurve. Für die semiquantitative Auswertung wird mithilfe der über die Zeit aufgetragenen SI eine stetige SI-t-Kurve generiert. Hieran wird die Zeit bis zum ersten Enhancement im Prostatagewebe, der Anstieg der SI-t-Kurve (Wash-in), die maximale SI und den Abfall der SI-t-Kurve (Wash-out) berechnet [33]. Eine quantitative Auswertung der DCE-MRT mittels pharmakokinetischer Parameter erfordert die Konversion der SI in KM-Konzentrationen [34]. Die hierfür ver-

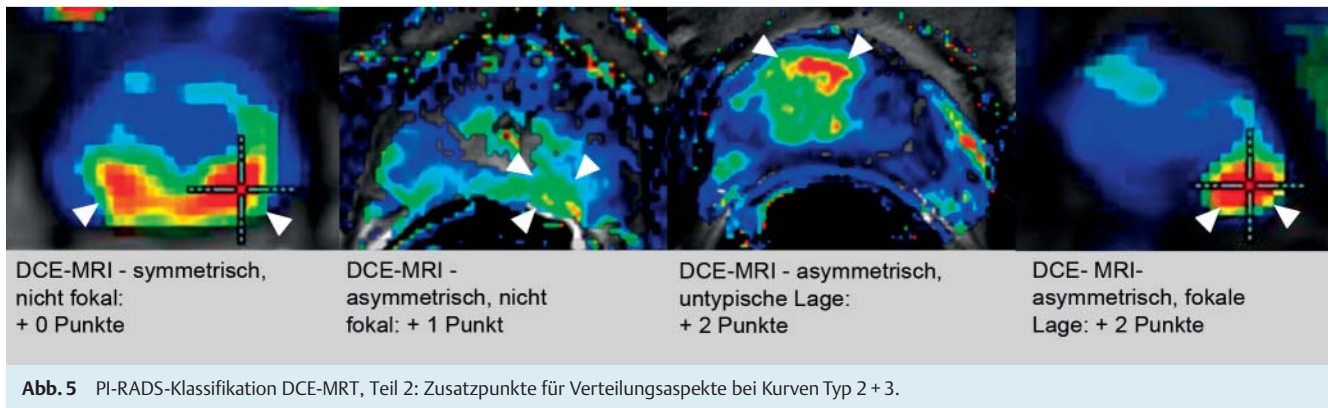
wendeten Techniken und Sequenzen wurden kürzlich ausführlich beschrieben [2, 32]. Als pharmakokinetisches Modell setzt sich zunehmend das 2-Kompartimente-Modell mit den Austauschkonstanten Transfer constant ( $K^{\text{trans}}$ ) und Rate constant ( $k_{\text{ep}}$ ) durch [34].

In Verbindung mit der konventionellen T1w- und T2w-Bildgebung ermöglicht die DCE-MRT eine bessere Detektions- und Lokalisationsgenauigkeit des Prostatakarzinoms als die konventionelle MRT [35–38]. Hierbei scheint der Grad der Verbesserung von der Erfahrung des Befunders abhängig zu sein. Bei der qualitativen Auswertung weisen Prostatakarzinome im Vergleich zu normalem Prostatagewebe typischerweise einen steileren Anstieg, ein größeres maximales Enhancement und einen steileren Abfall auf. Dementsprechend tendiert das Prostatakarzinom bei der semiquantitativen Auswertung ebenfalls zu höheren Werten der einzelnen Parameter [39, 40]. Bei der quantitativen Auswertung weisen die pharmakokinetischen Parameter  $K^{\text{trans}}$  und  $k_{\text{ep}}$  ebenfalls höhere Werte als normales Prostatagewebe auf [41]. Differenzialdiagnostisch kann eine Prostatitis nicht sicher von einem Prostatakarzinom differenziert werden [42]. Auch die differenzialdiagnostische Abgrenzung von BPH-Knoten und in den zentralen Drüsenanteilen gelegenen Prostatakarzinomen gelingt nicht zuverlässig. Ursache falsch negativer Befunde sind Prostatakarzinome, deren Vaskularisationsgrad sich nicht oder nur unwesentlich vom umgebenden normalen Gewebe unterscheidet.

Für die Beurteilung der Aggressivität des Prostatakarzinoms mit der DCE-MRT kann nach heutigem Erkenntnisstand keine zuverlässige Empfehlung gegeben werden [4]. Bisher konnte nur eine Studie zeigen, dass Low-grade-Prostatakarzinome durch ein statistisch signifikant größeres Blutvolumen und eine geringe Permeabilität als High-grade-Prostatakarzinome charakterisiert waren [43].

## PI-RADS-Klassifikation DCE-MRT

Die mittels der DCE-MRT gemessenen SI-t-Kurven bilden die Grundlage für die PI-RADS-Klassifikation. Entscheidend für die PI-RADS-Klassifizierung ist die qualitative Beurteilung des Kurvenverlaufs nach dem initialen Anstieg der SI-t-Kurve (Abb. 4). Bei einer Typ-I-Kurve steigen die SI im zeitlichen Verlauf langsam weiter an (Punktwert 1). Eine Typ-II-Kurve ist durch eine Stabilisierung der SI im weiteren zeitlichen Verlauf bzw. einen geringen und zeitlich späten Abfall der SI charakterisiert (Punktwert 2).



Eine Typ-III-Kurve zeigt hingegen einen Abfall der SI-t-Kurve unmittelbar nach Erreichen des Maximums (Punktwert 3). Im Scoring-System wird ein Punkt addiert, falls eine fokale Läsion mit einer Kurve vom Typ II oder III vorliegt (Abb. 5). Ein weiterer Punkt wird addiert, falls eine asymmetrische Läsion oder eine Läsion an einem ungewöhnlichen Platz mit einer Kurve vom Typ II oder III vorliegt [3]. Ungewöhnliche Plätze sind die anterioren Anteile der Transitionalzone und die Vorderhörner der peripheren Zone. Die Symmetrie und Fokalität werden auf Basis des umgebenden Gewebes beurteilt. In der Praxis ist es hilfreich (aber nicht zwingend erforderlich), die Fokalität mithilfe pharmakokinetischer Parameterkarten zu beurteilen. Sollten bei der Beurteilung der pharmakokinetischen Parameterkarten neue Läsionen identifiziert werden, können diese Areale ebenfalls mithilfe der PI-RADS-Klassifikation bewertet werden. Hierbei ist zu beachten, dass BPH-Knoten auf den Parameterkarten als fokale Läsionen imponieren und durch eine Typ-II- oder Typ-III-Kurve charakterisiert sind. Für Läsionen, die auf dem T2w-Bild aufgrund des hypointensen Randsaums eindeutig als BPH-Knoten diagnostizierbar sind, erübrigt sich eine Klassifizierung.

### MR-Spektroskopie der Prostata

Die Protonen-Magnetresonanz-Spektroskopie ermöglicht es, in der Prostata die relative Konzentrationsverteilung der Stoffwechselprodukte Citrat, Kreatin und Cholin orts aufgelöst zu erfassen. Diese metabolische Information kann die Spezifität der morphologischen Prostata-MRT erhöhen und zudem helfen, die individuelle Tumoraggressivität [44] und deren zeitliche Veränderung z. B. nach antihormoneller Therapie [45] oder während Active Surveillance abzuschätzen [46].

Die 3-dimensional orts aufgelöste Protonen-MR-spektroskopische Bildgebung ( $^1\text{H}$ -MRSI) wird in der Regel mittels Kombination zweier Techniken durchgeführt, der Point Resolved Spectroscopy (PRESS) zur volumenselektiven Anregung und dem Chemical Shift Imaging ( $^1\text{H}$ -CSI) zur Ortsauflösung mit Voxelgrößen von bis zu 0,25 ccm. Die  $^1\text{H}$ -MRSI ist im Vergleich zur MR-tomografischen Bildgebung technisch aufwendiger und in der Routine mit mehreren Limitationen behaftet [47, 48]. Das Proton, der Kern des häufigsten Wasserstoffisotops ( $^1\text{H}$ ), ist aufgrund des hohen Wassergehalts des menschlichen Gewebes der signalstärkste In-vivo-Kern. Im Prostataparenchym ist die Konzentration von Citrat, Kreatin und Cholin im Vergleich zu der des Wassers ungefähr 10 000- bis 100 000-fach geringer. Um den gleichen Faktor ist daher die Signalintensität dieser Metabolit-Resonanzen

im  $^1\text{H}$ -MR-Spektrum vermindert, was ihre Darstellung mit dieser Methode erschwert. Dennoch lassen sich die Resonanzen der Stoffwechselprodukte Citrat, Kreatin und Cholin mit nur geringem Signal-zu-Rausch-Verhältnis messen. Die Untersuchungstechnik benötigt einen Wasser- und Fettsignalunterdrückungspuls, um einerseits die Detektion der schwachen Resonanzlinien der Metaboliten gegenüber dem starken Wassersignal zu ermöglichen und andererseits die Kontamination der Spektren durch das Fettsignal aus dem periprostatitischem Gewebe zu unterdrücken. Zudem müssen eng an die Prostata angepasst breite Sättigungsbalken positioniert werden, um das starke Wasser- und Fettsignal des umgebenden Gewebes zu unterdrücken. Die spektrale Qualität hängt dabei kritisch von der lokalen Feldhomogenität ab, die mittels automatischem und ggf. zusätzlich manuellem Shimmen vor der Datenakquisition optimiert werden muss. Die insgesamt benötigte Untersuchungszeit beläuft sich auf etwa 10–15 min.

Die Auswertung der MRSI erfolgt mittels Bestimmung der relativen Signalintensitätsverhältnisse der Resonanzlinien [Cholin+Kreatin]/Citrat (CC/C). Da sich aufgrund von Feldinhomogenitäten und konsekutiven Linienverbreiterungen die Resonanzen von Cholin und Kreatin oft nicht auflösen lassen, werden diese zu einer Linie (CC) zusammengefasst. Die Qualität der Spektren sollte zunächst visuell auf einer sogenannten „Spectral Map“ beurteilt werden. Zur semiquantitativen Auswertung der Spektren wird von den Herstellern eine teils interaktive Software angeboten. Zur Vermeidung von Partialvolumeneffekten kann es dabei erforderlich sein, das Voxelgrid noch nachträglich zu verschieben, um es der genaueren anatomischen Lokalisation von Herdbefunden anzupassen.

Die Durchführung der MRSI inklusive Datenakquisition, Auswertung und Interpretation der Spektren sowie Dokumentation der Ergebnisse erfordert eine besondere Expertise und einen nicht unerheblichen Zeitaufwand (z. B. Platzierung der Sättigungspulse, ggf. manuelles Shimmen, interaktive Datenauswertung und -Interpretation mit Qualitätsbeurteilung, Visualisierung der Ergebnisse). Die Qualität des MRSI-Ergebnisses ist dabei nicht nur von der physikalisch-technischen Unterstützung sondern auch von dem speziellen Equipment (Feldstärke, Gerätegeneration, Endorektalspule, postbiopsische Einblutung, ggf. regionale Metallimplantate wie Hüftendoprothese oder postoperative Metallclips, spezifische Geräteeigenschaften) sowie dem individuellen patientenbezogenen Untersuchungssetting abhängig.

Citrat (Citrate, C) wird im normalen Drüsengewebe der Prostata in großer Menge synthetisiert, sezerniert und gespeichert, und gilt daher als Organmarker für gesundes Prostatagewebe. Kreatin

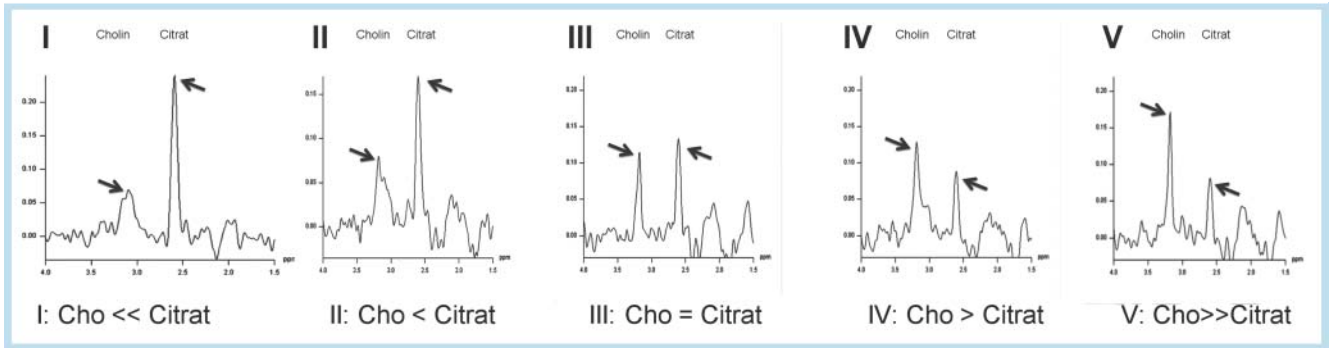


Abb. 6 PI-RADS-Klassifikation für MR-Spektroskopie.

### Standardisiertes MRT Befundschema Prostata

Name: \_\_\_\_\_  
 Datum: \_\_\_\_\_  
 PSA: \_\_\_\_\_  
 Vorherige Biopsie: \_\_\_\_\_  
 Vorherige MRT: \_\_\_\_\_

**Einzelscoring:**

Regio	T2	DWI	DCE	MRS	Summe	PI-RADS

SB

Basis

Mittig

Apex

R L

**Gesamtbeurteilung PI-RADS:**  
 PI-RADS: 1-benigne; 2-wahrscheinlich benigne; 3-unklar; 4-wahrscheinlich maligne, 5 – hochwahrscheinlich maligne

Abb. 7 Standardisiertes MRT-Befundschema Prostata, PI-RADS.

spielt im Energiestoffwechsel der Zellen eine wichtige Rolle und dient als interne Intensitätsreferenz. Mit Cholin wird die Summe der Cholin-enthaltenden Verbindungen bezeichnet, die verschiedene frei bewegliche Cholinverbindungen, wie Phosphocholin, Glycerophosphocholin, ungebundenes Cholin, CDP-Cholin, Acetylcholin und Cholin-Plasmalogen beinhaltet. Die Intensität der Cholin-Resonanz spiegelt das Ausmaß von Membranumbauvorgängen wider und ist im Karzinomgewebe signifikant erhöht [49]. Die räumliche Verteilung der relativen Signalintensitäten kann in Form von Parameterkarten dargestellt und farblich kodiert dem T2w-morphologischen Bild überlagert werden. Zur Karzinomlokalisierung vor radikaler Prostatektomie liefert die

MRSI keine zusätzlichen Informationen zur konventionellen MRT [50]. Aufgrund möglicher falsch negativer Resultate, insbesondere bei kleinen Karzinomen, kann die <sup>1</sup>H-MRSI auch nicht zum Karzinomausschluss herangezogen werden. Auch für das lokale T-Staging liefert die MRS gegenüber der MRT keine Zusatzinformation. Die Methode ist vielmehr als eine Ergänzung zur MRT anzusehen, die deren Spezifität bei der Einstufung suspekter Herdbefund erhöhen, die individuelle Tumoraggressivität abschätzen und Verlaufparameter bei Active Surveillance oder unter konservativer Therapie liefern kann. Die Methode ist allerdings im Vergleich zur MRT methodisch aufwendiger, artefaktanfälliger und schwieriger standardisierbar, wodurch sich die ge-

PI-RADS-Klassifikation	Definition	Summenscore bei T2, DWI, DCE	Summenscore bei T2, DWI, DCE und MRS
1	höchstwahrscheinlich benigne	3, 4	4, 5
2	wahrscheinlich benigne	5, 6	6 – 8
3	unklarer Befund	7 – 9	9 – 12
4	wahrscheinlich maligne	10 – 12	13 – 16
5	hochwahrscheinlich maligne	13 – 15	17 – 20

**Tab. 1** PI-RADS-Score: Definition Gesamtscore und Zuordnung der Summenscores in Abhängigkeit der verwendeten Einzelmodalitäten.

ringe Praktikabilität und Akzeptanz außerhalb spezialisierter Zentren und damit auch eine geringere Verbreitung ergibt.

### PI-RADS-Klassifikation <sup>1</sup>H-MRSI

Für die PI-RADS-Klassifizierung der MR-spektroskopischen Ergebnisse hat sich im klinischen Alltag eine qualitative Beurteilung des CC/C als zweckmäßig erwiesen. Hierfür erfolgt eine visuelle Einstufung der relativen Signalstärken von der Cholin- und der Citrat-Resonanzen auf einer 5-Punkte-Skala [51, 52]: Typ 1: Cho ist deutlich kleiner als Citrat („<<“); Typ 2: Cho ist erhöht, aber noch kleiner als Citrat („<“); Typ 3: Cho ist ungefähr auf gleichem Niveau von Citrat („=“); Typ 4: Cho ist erhöht im Vgl. zu Citrat („>“); Typ 5: Cho ist deutlich erhöht im Vgl. zu Citrat („>>“) (► **Abb. 6**). Quantitativ berechnete Signalintensitätsverhältnisse hängen von der Untersuchungstechnik (1,5T versus 3T, Sequenzparameter), dem verwendeten Auswerteprogramm und bei interaktiver Auswertung auch von untersucherabhängigen Faktoren ab. Quantitative Zahlenwerte zur Einstufung der Karzinomwahrscheinlichkeit sind nur in spezialisierten Zentren ermittelbar und innerhalb eines übereinstimmend untersuchten und ausgewerteten Patientenkollektives vergleichbar.

Quellen für falsch positive Befunde sind Regionen mit entweder erniedrigter Citratkonzentration (im anterioren fibromuskulären Bündel und in Knoten der stromalen BPH) oder in Regionen mit erhöhter Cholinkonzentration (basal nahe der Samenblasen und periurethral, da die Samenblasenflüssigkeit vermehrt Glycero-phosphocholin enthält sowie bei Prostatitis). Falsch negative Befunde können bei kleinen und infiltrativ wachsenden Karzinomen, insbesondere muzinösen Karzinomen vorkommen.

### Befundübermittlung

Das PI-RADS-System bietet analog dem BI-RADS-System den Vorteil einer standardisierten und einfachen Kommunikation des Befunds an die behandelnden Kollegen. Jede Läsion sollte in einem standardisierten grafischen Prostataschema (► **Abb. 7**) mit mindestens einer 16er-, besser jedoch mit einer 27er-Teilung erfolgen. Für jede Läsion ist ein Einzelpunktwert von 1 – 5 pro Methode zu vergeben. Hieraus berechnet sich der Gesamtscore, der die Wahrscheinlichkeit des Vorliegens eines klinisch relevanten Karzinoms ausdrückt. Dieser Gesamtscore wird dann in den entsprechenden PI-RADS-Score konvertiert. Dies hat den Vorteil, dass der abschließende PI-RADS-Score unabhängig von der Anzahl der verwendeten Methoden ist und damit einfach kommuniziert werden kann. Da die Punktwertkonversion in der ESUR-Leitlinie nicht explizit erläutert wird, empfehlen die Autoren den in ► **Tab. 1** angegebenen Algorithmus. Ferner empfehlen die Autoren für die klinische Arbeit ab einem PI-RADS-Score von 4 (≥ 10 Punkte bei Vorliegen von 3 Methoden und ≥ 13 Punkte bei Vorliegen von 4 Methoden) den Verdacht auf ein Prostatakarzi-

nom zu stellen. In diesem Zusammenhang muss betont werden, dass die Grenzwerte von 10 bzw. 13 bisher nicht evidenzbasiert sind. Bei niedrigerem Gesamtscore ist die Wahrscheinlichkeit für ein Prostatakarzinom nicht Null, weshalb diese Patienten zumindest klinisch weiter verlaufskontrolliert werden sollten.

### Schlussfolgerung

Zusammenfassend wird durch die strukturierte Bewertung einer Läsion im multiparametrischen Ansatz die Qualität und diagnostische Aussagekraft der Prostata-MRT gesteigert. Die Anwendung des PI-RADS-Schemas anhand der hier gegebenen Bildbeispiele wird daher für die Anwendung in der klinischen Routine empfohlen. Das standardisierte grafische Befundungsschema erleichtert die Kommunikation mit den zuweisenden Kollegen. Ein einheitliches Befundungssystem dient darüber hinaus nicht nur der Qualitätssicherung, sondern fördert den breiten Einsatz der Methode und die Durchführung von großen multizentrischen Studien, die zur weiteren Bewertung des PI-RADS-Systems analog zum BI-RADS-System der Mamma notwendig sind.

### Literatur

- 1 Schlemmer HP. Multiparametric MRI of the prostate: method for early detection of prostate cancer? *Fortschr Röntgenstr* 2010; 182: 1067 – 1075. DOI: 10.1055/s-0029-1245786
- 2 Franiel T. Multiparametric magnetic resonance imaging of the prostate – technique and clinical applications. *Fortschr Röntgenstr* 2011; 183: 607 – 617. DOI: 10.1055/s-0029-1246055
- 3 Barentsz JO, Richenberg J, Clements R et al. ESUR prostate MR guidelines 2012. *Eur Radiol* 2012; 22: 746 – 757. DOI: 10.1007/s00330-011-2377-y
- 4 Dickinson L, Ahmed HU, Allen C et al. Magnetic resonance imaging for the detection, localisation, and characterisation of prostate cancer: recommendations from a European consensus meeting. *European urology* 2011; 59: 477 – 494. DOI: 10.1016/j.eururo.2010.12.009
- 5 Krebsgesellschaft D. Interdisziplinäre Leitlinie der Qualität S3 zur Früherkennung, Diagnose und Therapie der verschiedenen Stadien des Prostatakarzinoms. 2011
- 6 Wagner M, Rief M, Busch J et al. Effect of butylscopolamine on image quality in MRI of the prostate. *Clin Radiol* 2010; 65: 460 – 464. DOI: S0009-9260(10)00106-6
- 7 Roethke MC, Lichy MP, Jurgschat L et al. Tumorsize dependent detection rate of endorectal MRI of prostate cancer – a histopathologic correlation with whole-mount sections in 70 patients with prostate cancer. *Eur J Radiol* 2011; 79: 189 – 195. DOI: S0720-048X(10)00045-8
- 8 Akin O, Sala E, Moskowitz CS et al. Transition zone prostate cancers: features, detection, localization, and staging at endorectal MR imaging. *Radiology* 2006; 239: 784 – 792. DOI: 2392050949
- 9 Janus C, Lippert M. Benign prostatic hyperplasia: appearance on magnetic resonance imaging. *Urology* 1992; 40: 539 – 541
- 10 Oto A, Kayhan A, Jiang Y et al. Prostate cancer: differentiation of central gland cancer from benign prostatic hyperplasia by using diffusion-weighted and dynamic contrast-enhanced MR imaging. *Radiology* 2010; 257: 715 – 723. DOI: radiol.1010002
- 11 Wang L, Mazaheri Y, Zhang J et al. Assessment of biologic aggressiveness of prostate cancer: correlation of MR signal intensity with Glea-



- son grade after radical prostatectomy. *Radiology* 2008; 246: 168–176. DOI: 2461070057
- 12 Hricak H. Imaging prostate cancer. *J Urol* 1999; 162: 1329–1330
  - 13 Kim CK, Park BK, Kim B. Localization of prostate cancer using 3T MRI: comparison of T2-weighted and dynamic contrast-enhanced imaging. *J Comput Assist Tomogr* 2006; 30: 7–11. DOI: 00004728-200601000-00002 [pii]
  - 14 Beyersdorff D, Taymoorian K, Knosel T et al. MRI of prostate cancer at 1.5 and 3.0 T: comparison of image quality in tumor detection and staging. *Am J Roentgenol* 2005; 185: 1214–1220. DOI: 185/5/1214 [pii]10.2214/Am J Roentgenol.04.1584
  - 15 Roethke MC, Lichy MP, Kniess M et al. Accuracy of preoperative endorectal MRI in predicting extracapsular extension and influence on neurovascular bundle sparing in radical prostatectomy. *World J Urol* 2012. DOI: 10.1007/s00345-012-0826-0
  - 16 Zelhof B, Pickles M, Liney G et al. Correlation of diffusion-weighted magnetic resonance data with cellularity in prostate cancer. *BJU Int* 2009; 103: 883–888
  - 17 Sato C, Naganawa S, Nakamura T et al. Differentiation of noncancerous tissue and cancer lesions by apparent diffusion coefficient values in transition and peripheral zones of the prostate. *J Magn Reson Imaging* 2005; 21: 258–262. DOI: 10.1002/jmri.20251
  - 18 Mulker RV, Barnes AS, Haker SJ et al. Biexponential characterization of prostate tissue water diffusion decay curves over an extended b-factor range. *Magn Reson Imaging* 2006; 24: 563–568
  - 19 Quentin M, Blondin D, Klases J et al. Comparison of different mathematical models of diffusion-weighted prostate MR imaging. *Magnetic resonance imaging* 2012. DOI: 10.1016/j.mri.2012.04.025
  - 20 Le Bihan D, Breton E, Lallemand D et al. Separation of diffusion and perfusion in intravoxel incoherent motion MR imaging. *Radiology* 1988; 168: 497–505
  - 21 Yablonskiy DA, Bretthorst GL, Ackerman JJH. Statistical model for diffusion attenuated MR signal. *Magn Reson Med* 2003; 50: 664–669
  - 22 Jensen JH, Helpert JA, Ramani A et al. Diffusional kurtosis imaging: the quantification of non-gaussian water diffusion by means of magnetic resonance imaging. *Magn Reson Med* 2005; 53: 1432–1440
  - 23 Haider MA, van der Kwast TH, Tanguay J et al. Combined T2-weighted and diffusion-weighted MRI for localization of prostate cancer. *Am J Roentgenol* 2007; 189: 323–328
  - 24 Pickles MD, Gibbs P, Sreenivas M et al. Diffusion-weighted imaging of normal and malignant prostate tissue at 3.0T. *J Magn Reson Imaging* 2006; 23: 130–134
  - 25 Ren J, Huan Y, Wang H et al. Diffusion-weighted imaging in normal prostate and differential diagnosis of prostate diseases. *Abdom Imaging* 2008; 33: 724–728
  - 26 Kim CK, Park BK, Kim B. High-b-value diffusion-weighted imaging at 3 T to detect prostate cancer: comparisons between b values of 1,000 and 2,000 s/mm<sup>2</sup>. *Am J Roentgenol* 2010; 194: 33–37. DOI: 194/1/W33
  - 27 Mueller-Lisse UG, Mueller-Lisse UL, Zamecnik P et al. Diffusion-weighted MRI of the prostate. *Radiologe* 2011; 51: 205–214
  - 28 Katahira K, Takahara T, Kwee TC et al. Ultra-high-b-value diffusion-weighted MR imaging for the detection of prostate cancer: evaluation in 201 cases with histopathological correlation. *Eur Radiol* 2011; 21: 188–196
  - 29 Kitajima K, Takahashi S, Ueno Y et al. Clinical utility of apparent diffusion coefficient values obtained using high b-value when diagnosing prostate cancer using 3 tesla MRI: Comparison between ultra-high b-value (2000 s/mm<sup>2</sup>) and standard high b-value (1000 s/mm<sup>2</sup>). *J Magn Reson Imaging* 2012. DOI: 10.1002/jmri.23627
  - 30 Woodfield CA, Tung GA, Grand DJ et al. Diffusion-weighted MRI of peripheral zone prostate cancer: comparison of tumor apparent diffusion coefficient with Gleason score and percentage of tumor on core biopsy. *Am J Roentgenol* 2010; 194: 316–322
  - 31 Vargas HA, Akin O, Franiel T et al. Diffusion-weighted endorectal MR imaging at 3 T for prostate cancer: tumor detection and assessment of aggressiveness. *Radiology* 2011; 259: 775–784. DOI: 10.1148/radiol.11102066
  - 32 Franiel T, Hamm B, Hricak H. Dynamic contrast-enhanced magnetic resonance imaging and pharmacokinetic models in prostate cancer. *Eur Radiol* 2011; 21: 616–626. DOI: 10.1007/s00330-010-2037-7
  - 33 Huisman HJ, Engelbrecht MR, Barentsz JO. Accurate estimation of pharmacokinetic contrast-enhanced dynamic MRI parameters of the prostate. *J Magn Reson Imaging* 2001; 13: 607–614
  - 34 Tofts PS, Brix G, Buckley DL et al. Estimating kinetic parameters from dynamic contrast-enhanced T(1)-weighted MRI of a diffusable tracer: standardized quantities and symbols. *J Magn Reson Imaging* 1999; 10: 223–232
  - 35 Beyersdorff D, Ludemann L, Dietz E et al. Dynamic contrast-enhanced MRI of the prostate: comparison of two different post-processing algorithms. *Fortschr Röntgenstr* 2011; 183: 456–461. DOI: 10.1055/s-0029-1246051
  - 36 Franiel T, Stephan C, Erbersdobler A et al. Areas Suspicious for Prostate Cancer: MR-guided Biopsy in Patients with at Least One Transrectal US-guided Biopsy with a Negative Finding – Multiparametric MR Imaging for Detection and Biopsy Planning. *Radiology* 2011. DOI: radiol.10101251
  - 37 Ocak I, Bernardo M, Metzger G et al. Dynamic contrast-enhanced MRI of prostate cancer at 3 T: a study of pharmacokinetic parameters. *Am J Roentgenol* 2007; 189: 849
  - 38 Sciarra A, Panebianco V, Ciccariello M et al. Value of magnetic resonance spectroscopy imaging and dynamic contrast-enhanced imaging for detecting prostate cancer foci in men with prior negative biopsy. *Clin Cancer Res* 2010; 16: 1875–1883
  - 39 Engelbrecht MR, Huisman HJ, Laheij RJ et al. Discrimination of prostate cancer from normal peripheral zone and central gland tissue by using dynamic contrast-enhanced MR imaging. *Radiology* 2003; 229: 248–254
  - 40 Padhani AR, Gapinski CJ, Macvicar DA et al. Dynamic contrast enhanced MRI of prostate cancer: correlation with morphology and tumour stage, histological grade and PSA. *Clin Radiol* 2000; 55: 99–109
  - 41 Schlemmer HP, Merkle J, Grobholz R et al. Can pre-operative contrast-enhanced dynamic MR imaging for prostate cancer predict microvessel density in prostatectomy specimens? *Eur Radiol* 2004; 14: 309–317
  - 42 Franiel T, Lüdemann L, Rudolph B et al. Evaluation of normal prostate tissue, chronic prostatitis, and prostate cancer by quantitative perfusion analysis using a dynamic contrast-enhanced inversion-prepared dual-contrast gradient echo sequence. *Invest Radiol* 2008; 43: 481–487
  - 43 Franiel T, Lüdemann L, Taupitz M et al. Pharmacokinetic MRI of the Prostate: Parameters for Differentiating Low-Grade and High-Grade Prostate Cancer. *Fortschr Röntgenstr* 2009; 181: 536–542
  - 44 Shukla-Dave A, Hricak H, Ishill NM et al. Correlation of MR imaging and MR spectroscopic imaging findings with Ki-67, phospho-Akt, and androgen receptor expression in prostate cancer. *Radiology* 2009; 250: 803–812
  - 45 Mueller-Lisse UG, Swanson MG, Vigneron DB et al. Magnetic resonance spectroscopy in patients with locally confined prostate cancer: association of prostatic citrate and metabolic atrophy with time on hormone deprivation therapy, PSA level, and biopsy Gleason score. *Eur Radiol* 2007; 17: 371–378
  - 46 Fradet V, Kurhanewicz J, Cowan JE et al. Prostate cancer managed with active surveillance: role of anatomic MR imaging and MR spectroscopic imaging. *Radiology* 2010; 256: 176–183. DOI: radiol.10091147
  - 47 Verma S, Rajesh A, Futterer JJ et al. Prostate MRI and 3D MR spectroscopy: how we do it. *Am J Roentgenol* 2010; 194: 1414–1426
  - 48 Hoeks CMA, Barentsz JO, Hambroek T et al. Prostate cancer: multiparametric MR imaging for detection, localization, and staging. *Radiology* 2011; 261: 46–66
  - 49 Scheenen TWJ, Futterer J, Weiland E et al. Discriminating cancer from noncancer tissue in the prostate by 3-dimensional proton magnetic resonance spectroscopic imaging: a prospective multicenter validation study. *Invest Radiol* 2011; 46: 25–33
  - 50 Weinreb JC, Blume JD, Coakley FV et al. Prostate cancer: sextant localization at MR imaging and MR spectroscopic imaging before prostatectomy – results of ACRIN prospective multi-institutional clinicopathologic study. *Radiology* 2009; 251: 122–133. DOI: 251/1/122
  - 51 Futterer JJ, Scheenen TWJ, Heijmink SWTPJ et al. Standardized threshold approach using three-dimensional proton magnetic resonance spectroscopic imaging in prostate cancer localization of the entire prostate. *Invest Radiol* 2007; 42: 116–122
  - 52 Jung JA, Coakley FV, Vigneron DB et al. Prostate depiction at endorectal MR spectroscopic imaging: investigation of a standardized evaluation system. *Radiology* 2004; 233: 701–708